

心不全患者の予後予測を可能にする 胸部単純 X 線画像を用いた人工知能 (AI) を開発 ～医療資源が不足する地域での応用に期待～



(概要)

徳島大学循環器内科の楠瀬賢也講師と佐田政隆教授らの研究グループは、帝京大学大学院医療技術学研究科診療放射線学専攻の古徳純一教授らとの共同研究において、胸部単純 X 線画像から心不全確率を算出し、専門医以上の精度で病態および予後を推定することが可能な人工知能 (AI) を開発しました。胸部 X 線画像は健診等で広く用いられ、どの地域でも撮像可能な医療画像であることから、へき地医療や離島地域など専門医師が不在となるなど医療資源の十分でない地域での応用も期待されます。この研究成果は 2023 年 5 月 19 日に国際英文誌「Frontiers in Cardiovascular Medicine」に掲載されました。

(研究の背景)

日本は生活習慣の欧米化による虚血性心疾患や高齢化による高血圧、弁膜症の増加などにより、心不全患者が激増する「心不全パンデミック」のさなかにありますが、働き方改革や専門医の不足で心不全診療は限界が近づいています。このような背景から、心不全診療における人工知能 (AI) による医療サポートが急務となっています。

医療現場で一般的に利用され患者への負担が少ない胸部単純 X 線画像は、撮影が簡便であり車両にも搭載できるアクセス性の高さに加え、誰が撮像しても同じ画像が得られるという再現性の高さという利点があります。心不全を疑う際に胸部単純 X 線画像は用いられますが、専門家の目による評価が必要であり、より客観的で精度の高い方法の開発が望まれています。

本研究では、胸部単純 X 線画像から AI により心不全確率を算出し、専門医の判断と比較して心不全の病態および予後をより正確に推定することが可能かどうかを検証しました。

(研究の成果)

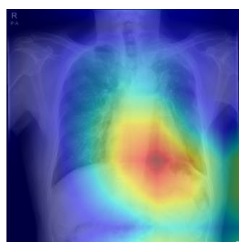
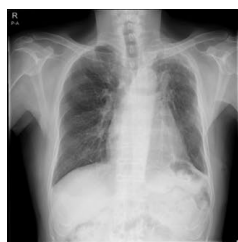徳島大学循環器内科の楠瀬賢也講師、佐田政隆教授らの研究グループは、帝京大学大学院医療技術学研究科診療放射線学専攻の古徳純一教授らとの共同研究において、胸部単純 X 線画像を用いることで心不全確率を算出し、専門医の判断よりも正確に予後を推定する AI を開発しました。

開発した AI 技術を用いて 192 症例の心不全患者における胸部 X 線画像を解析したところ、心不全治療後退院時の心不全確率が高い症例において、その後の再入院率が有意に高く、専門医の判断より高い精度 (従来の指標のみ : 72% → AI の指標を加えた場合 : 78%) で予後予測が可能でした。この心不全確率は治療により改善することも示されたことから、胸部 X 線画像から新たなバイオマーカーとしての指標を AI で得ることができると考えられます。

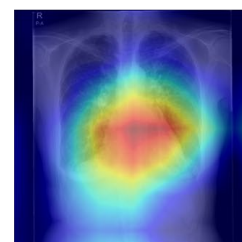
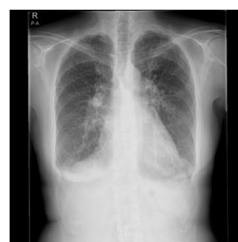また、これまでの多くのディープラーニングによる判断プロセスはブラックボックスであるため、専門家でも AI が出した回答の理由や根拠を説明できないことが問題となっていました。この問題を解決するために注目領域を可視化するアルゴリズム (Grad-CAM) を適用することで AI が画像のどこに注目をして判断を下しているかを胸

部単純X線画像上に色の濃淡で表示しました。AIの注目領域と医師の注目領域が一致していることを確認できることから信頼性の高い「説明可能なAI」として臨床に用いられることが期待されます。

図左：心不全確率が0.3%であり将来の心血管イベントは生じなかった症例
図右：心不全確率が97.9%であり将来の心血管イベントが生じた症例



HF probability: 0.3%



HF probability: 97.9%

(研究の意義)

一般的に利用される胸部単純X線画像に本研究で開発したAI技術を用いることで、従来の目視による画像診断よりも高い精度で心不全の重症度および予後を予測できることが期待できます。胸部X線画像は健診等でも広く用いられ、どの地域でも撮像可能な医療画像であることから、へき地医療や離島地域など専門医師が不在となるなど医療資源の十分でない地域での応用も期待されます。

本研究成果は徳島大学循環器内科、帝京大学大学院医療技術学研究科診療放射線学専攻の共同研究によるもので2023年5月19日に国際英文誌「Frontiers in Cardiovascular Medicine」に掲載されました。

論文題目：Deep Learning Approach for Analyzing Chest X-rays to Predict Cardiac Events in Heart Failure

論文著者：Kenya Kusunose, Yukina Hirata, Natsumi Yamaguchi, Yoshitaka Kosaka, Takumasa Tsuji, Jun'ichi Kotoku, Masataka Sata.

DOI番号：10.3389/fcvm.2023.1081628

本件に関する問い合わせ先

<研究に関すること>

徳島大学循環器内科講師
楠瀬 賢也 (くすのせ けんや)
TEL:088-633-7851
E-mail:kusunosek@tokushima-u.ac.jp

帝京大学大学院医療技術学研究科診療放射線学専攻教授
古徳 純一 (ことく じゅんいち)
TEL:03-3964-1211 (内線:46128)
E-mail:kotoku@med.teikyo-u.ac.jp

<報道に関すること>

徳島大学蔵本事務部医学部総務課総務係
TEL:088-633-9116
E-mail:isysoumu1k@tokushima-u.ac.jp

帝京大学本部広報課
TEL:03-3964-4162
E-mail:kouhou@teikyo-u.ac.jp